

Tullio Toti<sup>1</sup>, Roberto Broggi<sup>1</sup>, Enrico Felice Gherlone<sup>2</sup>

## Dijagnostički protokol za bolne sindrome disfunkcijskog kranio-cervikalnog područja na Kirurškom odjelu dentalne medicine Znanstvenog instituta „San Raffaele” u Milanu

### *Diagnostic Protocol for Painful Syndromes of Dysfunctional Cranio-Cervical Area Used at the Operative Unit of Dentistry of the Scientific Institute San Raffaele in Milan*

<sup>1</sup> Zavod za fiziopatologiju okluzije, Kirurškoga odjela dentalne medicine Znanstvenog instituta „San Raffaele” u Milanu  
*Department of Physiopathology of Occlusion Operative Unit of Dentistry of the Scientific Institute San Raffaele in Milan (I)*

<sup>2</sup> Glavni ravnatelj Kirurškoga odjela dentalne medicine Znanstvenog instituta „San Raffaele” u Milanu  
*Chief Director of Operative Unit of Dentistry of the Scientific Institute San Raffaele in Milan (I)*

#### Sažetak

U radu se predstavlja protokol diferencijalne dijagnostike dentalnih sindroma i onih koji se pripisuju drugim medicinskim specijalnostima, a kojima se koriste stručnjaci u Zavodu za dentalnu medicinu Znanstvenog instituta „San Raffaele” u Milanu. Na taj se način želi istaknuti potreba za točnom diferencijalnom dijagnostikom prije pravilnoga etiološkog liječenja.

**Zaprimljen:** 26. kolovoza 2010.

**Prihvaćen:** 1. prosinca 2010.

#### Adresa za dopisivanje

Profesor Tullio Toti  
Via Fratelli 14  
37100 Verona, Italy  
tel. +390 4556-5265  
tulliototi@gmail.com

#### Ključne riječi

malokluzija, bol u vratu, hioidna kost; vratna kralješnica; gutanje, hodanje

## Uvod

Često se smatra da mnogobrojni kranio-cervikalni poremećaji ovisi o držanju zato što je okluzija u disbalansu. Zato je prijeko potrebno osigurati diferencijalnu dijagnostiku kako bi se moglo razlikovati je li problem relevantan u području zuba, te radi primjene pravilnoga terapijskog protokola.

Prostorni odnosi određeni su oblikom donje čeljusti i pozicijama zuba, tj. okluzijom koja određuje trenutak gutanja te fiziološkog pokreta u području glave i vrata. Pritom je hioidna kost veza između različitih struktura (Slika 1.) (6,16).

Ta kost podupire jezik i pomaže kontrakcijama mišića i ligamenata povezanih s glavom (stilohioidniog mišića, stražnjeg dijela digastričnog mišića), donjom čeljusti (geniohioidnog i milohioidnog mišića, prednjeg dijela digastričnog mišića) te „vratima gornjeg medijastinuma“ (sternohioidnim i sternotiroidnim mišićem), ali i lopaticama (omohioidnim mišićem) (1).

Zbog svega toga, a zajedno s cervikalnom kralježnicom preko površinskih cervikalnih i jezičnih mišića (hioglosalni i

## Introduction

It is often considered that many disorders of the cranio-cervical area may depend on the posture resulting from an unbalanced occlusion. Therefore it is also necessary to provide differential diagnosis targeted appropriately to discriminate whether it is relevant to dental area or not, and, above all, to initiate a proper treatment protocol.

The spatial relationships are determined by the mandibular jaw shape and tooth position: i.e. dental occlusion that determines the moment of swallowing, a physiological reset key throughout the head-neck area. The hyoid bone acts as a link between different structures (Figure 1) (6,16).

The hyoid bone is the supporting bone of the tongue that helps in contractions of muscles and ligaments in relation to the skull (stylohyoid muscle, posterior part of digastrics muscle), mandible (geniohyoid muscle, mylohyoid muscle, anterior part of digastrics muscle), and the “door to upper mediastinum (sternohyoid muscle, sternothyroid muscle), as well as shoulder blades (omohyoid muscle) (1).

hondroglosalni mišić te donja lingvalna glosohoidna membrana), hoidna kost je prava poveznica između različitih struktura cervikalnog i mandibularnog područja (2,16).

Zbog toga je moguće da poremećena ravnoteža bilo kojeg od tih elemenata može rezultirati gubitkom funkcije i kompenzacije, što se može manifestirati i u drugim područjima (1).

Drugi ključni element u problemima kranio-cervikalnog područja je jezik. Položen je od prvoga branhijalnog luka (mandibularnog), preko drugog branhijalnog luka (hoidnog) do trećeg branhijalnog luka. Mišići jezika povezani su s lubanjom (stiloglosalni mišić), farinksom i nepcem (palatoglosalni i glosofaringealni mišići) te čeljusti i hoidnom kosti (genioglosalni, hioglosalni i hondroglosalni mišić te donja lingvalna glosohoidna membrana) (8,16).

Držanje može biti poremećeno zbog promijenjenog položaja jezika ili čeljusti koje, pod uvjetom da su zahvaćene hoidna kost i druge strukture, potencijalno određuju posljedice u dubljim strukturama. Sve ovisi o tim strukturama, a posebice može biti izraženo ako su poremećene i one ostale uključene u držanje, plantarne ili sakro-ilijačne koje mogu djelovati na cervikalno područje i hoidnu kost, ali i okolne strukture (4).

Očito je da sve ovisi o sposobnosti prilagodbe pojedinca, čime se objašnjava zašto svi pacijenti s malokluzijom nemaju bolove u drugim područjima te zašto svi oni s poremećajem držanja nemaju problema, primjerice, s malokluzijom (1). Za svaki slučaj, pozornost stručnjaka mora biti pojačana kako bi se obavila detaljna analiza disfunkcijskog pacijenta. Zadatak mora biti pravilna diferencijalna dijagnoza koja će pomoći u odabiru terapijskih naprava, ako je riječ o bolnom cervikalnom sindromu. (1,2,4).

Danas je točna diferencijalna dijagnoza nužna, a okluzo-posturalna analiza od toga ne odstupa. Ako znamo odrediti etiologiju bolesti, možemo izbjeći nepotrebnu terapiju jer može pogoršati pacijentovo stanje. Time ćemo spriječiti i recidiv bolesti (3,15).

U slučaju bolnog disfunkcijskog okluzo-posturalnog sindroma objasnili smo da postoje dva etiološka puta – jedan iz oralnih područja, a drugi iz neoralnih te njega ne obrađuje dentalna medicina (7,9,12). Najčešći uzroci posturalnog sindroma koji se ne liječe u sklopu dentalne medicine su sljedeći: plantarni disbalans, statički i dinamički poremećaji kralježnice, heteroforija oka, koštana dismetrija, trauma (Slike od 2. do 4.) te promjene u napetosti mišića. Najčešći uzroci sindroma koji utječu na oralno područje su disgnatija, promjene u vertikalnoj dimenziji, promjene u bezubim područjima, gubitak kontakta u frontalnom području (otvoreni za-griz, Slike od 5. do 8.) te jatrogeni uzroci.

Kao što je već navedeno, jasno je da malokluzija uzrokuje nepravilne mandibularne prostorne odnose, stres pri gutanju i napetost mišića. To sve može, ovisno o mogućnosti prilagodbe pojedinca, odrediti patogenezu bolnog disfunkcijskog posturalnog sindroma važnog za oralno područje (11,17) (11,17).

With all these connections, together with the cervical vertebrae through the superficial cervical and tongue (hyoglossus muscle, chondroglossus muscle and lower lingual glossohyoid membrane), the hyoid bone is a real element of interconnection between different structures of the cervical and mandibular area (2,16).

Thus, it is possible that imbalance of any of these tensions could lead to a loss of function and subsequently to compensations that might then be manifested in other areas (1).

Another key element in the genesis of reports, balanced or less in the craniocervical area is the tongue. It develops among the first branchial arch (mandibular), the second branchial arch (hyoid) and the third branchial arch. Tongue muscles are connected to the skull (styloglossus muscle), the pharynx and the palate (palatoglossus and glossopharyngeal muscles), and the jaw and hyoid bone (genioglossus muscle, hyoglossus muscle, chondroglossus muscle, and lower lingual glossohyoid membrane) (8,16).

The posture may be affected by craniocervical stretch, an altered spatial position of the tongue or jaw that potentially determines the consequences in the underlying structures, if the hyoid and other structures are related to it. The situation depends on the related structures and it may occur especially when a postural imbalance of other structures, such as plantar or sacro-iliac region, affects the cervical area and the hyoid bone, as well as the surrounding structures (4).

Obviously this is always dependent on the adaptability of the individual, which explains why pain can not always be found in patients with malocclusion in extra-chewing areas and, conversely, in patients with spinal or postural imbalances are not always found breech deliveries malocclusion (1).

It is important that the observation of the professionals must be completed with more detailed analysis of the patient with cranio-cervical syndrome, aimed to produce a correct differential diagnosis to decide on the therapeutic appliances (1,2,4).

A correct differential diagnosis is always necessary in today's medicine and occluso-postural analysis does not deviate from this situation. Being able to determine the etiology of a disease can avoid unnecessary therapies and prevent the relapse (3,15).

In case of the painful dysfunctional occluso-postural syndrome, we have clarified that they are facing roughly two possible ways of developing: one from oral areas and the other from non-oral areas not pertaining to dentistry (7,9,12). The most common causes of postural syndrome not attributable to dental care are: plantar imbalances, static and dynamic disorders of the spine, eye heterophoria, bone dysmetria, trauma (Figure 2-4), changes in muscle tension.

The most common causes of the syndromes with dental relevance are: dysgnathia, changes in the vertical dimension, changes in edentulous areas, loss of contacts in the front (open bite) (Figure 5- 8), iatrogenic.

As stated above, it is clear that the malocclusion causes incongruous mandibular spatial relationships, stress in swallowing, muscle tension adjustment, and this may, in relation to the adaptability of the individual, determine the pathogenesis of painful dysfunctional postural syndrome of dental relevance (11,17).

## Materijal i Metode

Kako bi se skupilo dovoljno podataka za točnu dijagnozu, Zavod za fiziopatologiju okluzije Kirurškog odjela Znanstvenog instituta „San Raffaele“ u Milanu, pripremio je protokol u veljači 2004. godine (2,9).

Protokol sadržava dva dijela: razgovor s pacijentom i ITER-dijagnostiku. Odnos s disfunkcijskim pacijentima uvijek mora biti pažljiv, jer takvi bolesnici obično trpe dugotrajne bolove i imaju smanjenu toleranciju. Najprije treba shvatiti njihove zahtjeve, traže li rješenje samo za dentalne (oralne) simptome ili za sve. Osim toga, potrebno je provjeriti je li moguće uspostaviti dobar odnos s pacijentom, „ukloniti zid nepovjerenja“ koji obično stoji između takvog bolesnika i terapeuta. Također valja objasniti što je i zašto potrebno učiniti.

Prva faza dijagnostičkog pristupa sastoji se od prikupljanja podataka o prijašnjim i sadašnjim bolestima, s posebnim naglaskom na ono što bismo mogli nazvati „sekundarnim simptomima“, odnosno onima prisutnima istodobno s pravim uzrokom, a pacijenta su nagnali da potraži pomoć. Kako bismo to učinili na pravilan način, stručnjaci su pripremili poseban raspored koji pacijent ispunjava ne samo tijekom prvog posjeta, nego i svakog sljedećega, da bi se na taj način provjerili učinci djelovanja tijekom snimanja stanja. Zatim slijedi dentalni i gnatološki pregled kojima se određuju dentalni, okluzalni ili zglobovi nedostaci. Rendgenske pretrage ovisno o težini stanja, a predlažu se ortopantomogramsko snimanje, MRI ili kompjutorizirana tomografija (Slike od 9. do 11.). Zatim se pacijent podvrgava elektromiografskom testiranju kako bi se registrirala inicijalna situacija mastikatornih mišića (Slika 12.). U tom se trenutku obavlja prvi „skening“, što znači da pacijenti s primarnom patologijom zgloba odmah počinju s gnatološkom terapijom kojoj je zadatak prilagoditi zglobove. Kada se taj problem riješi, potrebno je definirati etiologiju poremećaja.

Pacijenti koji nemaju primarnu bolest zgloba, slijede dijagnostički tijek pregledom držanja koji se sastoji od prikupljanja podataka o stavu pacijenta, a završava analizom držanja, bilježenjem antropometričkih podataka, analizom pokreta i razmatranjem stabilometrijske platforme (5) (Slike 13. i 14.).

Kada su prikupljeni svi podaci, pristupa se sekvencijskom reprogramiranju tijela – od okluzije do držanja tehnikama definiranim kao „brisanje okluzalne memorije“, a poznatije su pod imenom Meerssemanov test (1,2,4,9) (Slika 15.). Postojeća lateralna bezuba područja ispunjavaju se vatom ili voskom, znači uglavnom materijalima koji ne traumatiziraju. Istodobno se onemogućavaju okluzalni kontakti između lukova. Potreban je oprez jer materijal mora imati odgovarajuće dimenzije kako se pacijentu ne bi stvorili umjetni prostori u prednjem dijelu. Rolice od vate treba postaviti distalno od očnjaka.

Nakon prve faze prelazi se na reprogramiranje pacijentova sustava pomoću dvaju osnovnih fizioloških „poništivača“, gutanja i hodanja (Slike od 16. do 19.). Drugim riječima, pacijent mora ustati te hodati i gutati nekoliko minuta, a zatim se ponavlja raniji postupak. Tada su moguće dvije situaci-

## Material and Methods

In order to collect sufficient data for a correct diagnosis in the Department of Physiopathology of Occlusion Operative Unit of Dentistry of the Scientific Institute San Raffaele in Milan, a protocol visit was drafted which has been in use since February 2004 (2,9).

The protocol consists basically of two phases: communication with patient, ITER diagnostic.

The relationship with the dysfunctional patient must always be sensitive, because these people have often behind a long history of pain and dysfunction that may have weakened tolerance. First you must realize the demands of the patient, if they are coming only for dental or for more general symptoms of pain. Secondly, it is necessary to check whether you can establish a good working relationship with the patient, overcoming the wall of distrust that often stands between him and the doctor, basically explaining the purpose of our intervention.

The first phase of the diagnostic approach consists in data acquisition, both previous and recent medical history, with special emphasis on recording what might be termed “secondary symptoms or side”, this is to say: those present at the same time with the real reason that prompted the patient to our observation. To do this, it has been prepared a special schedule that is made complete for the patient not only during the first visit, but also at any check to verify the effects of our actions throughout the symptomatic picture.

Then follows the dental and gnathologic examination to highlight any dental, occlusal or joint shortfall.

Traditional surveys such as OPT imaging, MRI or CT, depending on the seriousness of the case, are also used. Fig. 9-11.

The patient is then subjected to electromyography in order to register the initial situation of the masticatory muscles (Figure 12).

At this point of the process, a first screening is done, meaning that patients who present malfunctioning or primary joint pathologies, enters directly the primary gnathologic therapy aiming to readjust their joints, and then return into the diagnostic circuit, once solved the initial problem - groping to define the etiology of the disorder.

Patients who do not present primary joint disease follow the diagnostic circuit with the examination of postural, comprising a first phase of data collection dealing with the attitude of the patient and it is accomplished by: visit the postural analyzer, detection of anthropometric data, analysis of motion or consideration of the stabilometric platform (5) (Figure 13, Figure 14).

Once collected these data, harnessing the power of sequential reprogramming of the body, it passes from excluding occlusion in the postural system with techniques that are defined in the “Cancellation of occlusal memory”, but its real name is “Meersseman test” (1,2,4,9) (Figure 15).

Basically, we proceed by filling with rolls of cotton or wax, with non traumatizing materials, the edentulous lateral areas that can possibly be present in the mouth.

At the same time you stop the occlusal contacts interposing cotton rolls between the dental arches, taking care to

je – pogoršanje ili nepouzdana podaci te poboljšanje. U prvom slučaju možemo govoriti o posturalnom sindromu koji nema veze s oralnim stanjem, a u drugom je riječ o sindromu važnom u oralno-dentalnom području. Uvijek treba imati na umu da odrasli, zbog osobne anamneze, često pokazuju mješovite sindrome te može prevladavati jedna ili druga etiološka komponenta.

Pacijenti kod kojih prevladava izvanoralna komponenta trebali bi se, barem na početku, javiti drugom specijalistu, a oni kod kojih je istaknuta dentalna komponenta uključiti u terapiju koja se sastoji od pregleda, analize mišića i određivanja optimalnog položaja donje čeljusti (10).

To se određuje prednjim indeksom izrađenim od kompozitnog materijala te zagriža u silikon na temelju kojeg se izrađuje udlaga. Udlaga se treba nositi 24 sata (1,14) (Slike 20. i 21.).

Kao što je već rečeno, usklađivanje malokluzije primarno je određeno gutanjem te, kako znamo da se radi o automatskoj kretnji, smatra se da je beskorisno nositi udlaga samo noću.

Udlaga koja osigurava stabilnost tijekom gutanja mora imati kvržice te stvarati novu i terapijsku okluziju. Zato što je smještena u donjoj čeljusti, ona ne stvara probleme s obzirom na prostor i govor, pa je pacijenti prihvaćaju bez problema.

U nekim slučajevima, zbog posebnih okluzijskih problema kod nekih pacijenata, uglavnom povezanih s pretjeranom vertikalnom dimenzijom, dobro je početi s protetičkom terapijom, no mora biti poduprta analizom muskulature. Tek naknadno, iako ne obvezno, može se uključiti i udlaga (1).

Pacijent se prati nekoliko mjeseci te se bilježe promjene simptoma i stava s obzirom na držanje, kao što je već opisano (simptomi, elektromiografsko mjerenje, ravnoteža držanja). Konačna terapija može biti protetička ili ortodontska (1,11).

## Zaključak

Opisani protokol koristan je u diferencijaciji relevantnih disfunkcijskih posturalnih sindroma od sindroma druge etiologije, uglavnom zbog velike količine dijagnostičkih podataka. Omogućuje pacijentima da počnu s uzročnom terapijom, što znatno smanjuje neuspjeha i recidive.

Budući da terapijska procedura zahtijeva suradnju, u slučajevima s dentalnim problemima kao dobra naprava pokazala se udlaga u donjoj čeljusti (ugodnija je od naprava koje se postavljaju u gornju čeljust) (1).

choose those with an appropriate size with the vertical dimension of the patient in order not to create an artificial anterior space and eventually close it.

The cotton rolls should be positioned distal to the canines.

After this first stage is passed to the reprogramming of the patient's system, using two basic physiological reset, swallowing and walking (Fig. 16, - 19).

In other words, the patient has to get up and walk and swallow for a few minutes, then repeat the previous survey. There we see two major situations: deterioration or invariable data, or improved data. In the first case, we talk about postural syndrome which is not attributable to dental state, and in the latter, we are facing a dental relevance syndrome, bearing in mind that often in adults, because of personal history, we could be faced with mixed syndrome.

Patients of non-dental pertinence will be invited to apply, at least initially, to another specialist, while those pertaining to dentistry will be placed on therapy consisting of the research, supported by the analysis of muscle, of the optimal mandibular position (10).

This is recorded with an anterior resin index and a bite of chewing silicon that will help to build a splint that the patient should take not less than 24 hours a day (1,14) (Figure 20, Figure 21).

Indeed, as we stated above that the postural conditioning caused by dental malocclusion is determined primarily by swallowing, and since we know that this is an automatic phenomenon always present, it is in these cases considered unproductive to take the splint only at night.

The splint which provides stability in swallowing should be cuspidate and recreate a new and therapeutic occlusion. This, being positioned in the lower arch, does not create any problems neither in space nor in speech, for which the patient is willing to take it easy as recommended.

In some cases, also due to particular occlusal problems, related to an excessive loss of vertical dimension of the patient, it is opted for an initial session of prosthetic, always supported by analysis of muscles. And then possibly, but not as a rule, the splint shall be implemented (1).

The patient is followed in subsequent months to record changes in symptoms and attitude with the postural analysis described above, including the sheet in symptoms. Once obtained the electromyographic, postural and symptomatic balance, begins the process of finalizing that can be prosthetic or orthodontic (1,11).

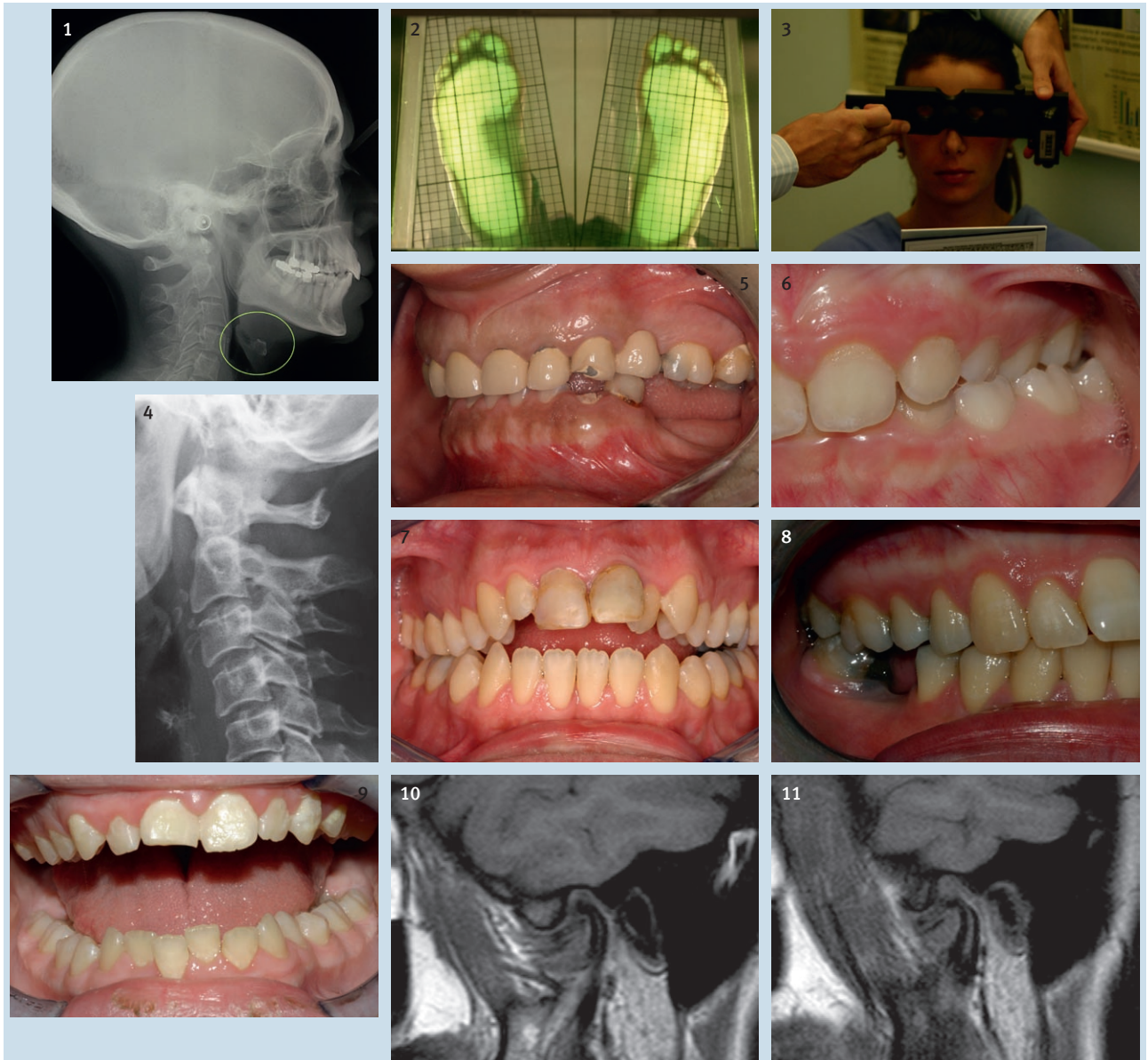## Conclusion

The described protocol has been proven to be useful in differentiation of dysfunctional postural syndromes caused by dental malocclusion from those of other etiology, mainly due to large amounts of diagnostic data.

Thus, it allows patients to initiate therapy in a causal process greatly reducing the number of failures and relapses.

Since the therapeutic procedure requires patient's cooperation, in cases with dental problems the mandibular splint proved much more comfortable than other appliances located on the upper arch (1).





**Slika 1** Latero-lateralna rendgenska snimka

**Figure 1** laterolateral rx picture, the hyoid bone highlighted

**Slika 2** Podoskopski izgled potpore tabana

**Figure 2** Podoscope vision of plantar foot plate support

**Slika 3** Klinički pregled konvergencije očiju

**Figure 3** clinical examination for ocular convergence

**Slika 4** Rendgenska snimka otkriva izravnatost cervikalnog dijela kralježnice

**Figure 4** X-ray image that shows a straightness of the cervical spine

**Slika 5** Umetanje jezika u bezubo područje

**Figure 5** interposition of the tongue in the edentulous saddle

**Slika 6** Obrnuti zagriz lateralno

**Figure 6** posterior cross bite

**Slika 7** Otvoreni zagriz

**Figure 7** open bite

**Slika 8** Bezubi segment lateralno

**Figure 8** edentulous lateral intercalation

**Slika 9** Dentalni pregled

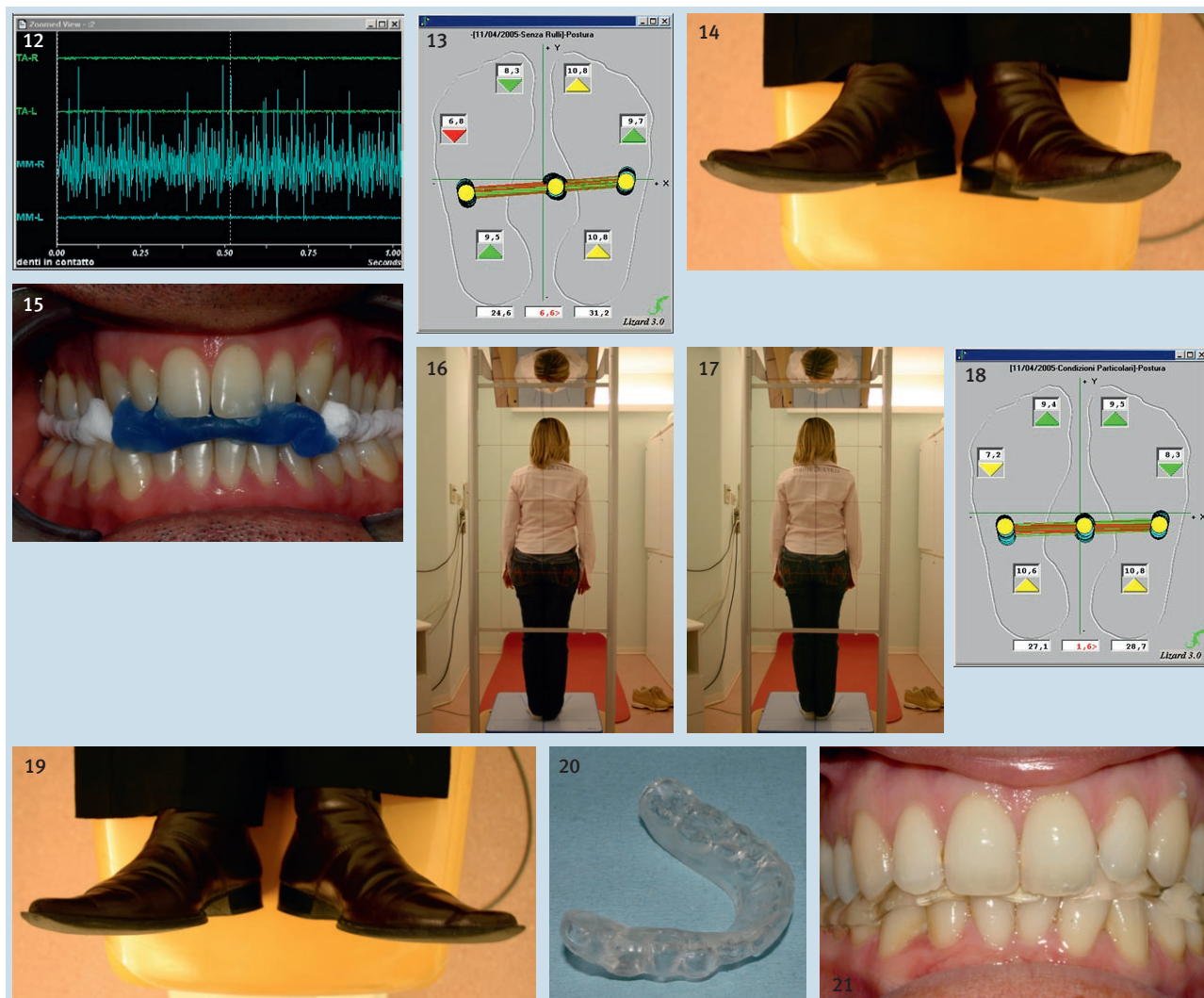
**Figure 9** dental examination

**Slika 10** NMR snimka TMZ-a

**Figure 10** nuclear magnetic resonance image of ATM

**Slika 11** NMR snimka TMZ-a s otvorenim ustima, vidi se anteriorna dislokacija zglobov diska

**Figure 11** nuclear magnetic resonance imaging of ATM in a patient with his mouth open with anterior dislocation of the articular disc



- Slika 12. Elektromiografsko snimanje hiperaktivnog masetera desno  
 Figure 12 electromyographic trace that shows hyperactivity of the masseter muscle on the Right
- Slika 13. Baropodometrijski put pacijenta u okluziji  
 Figure 13 baropodometric path with the patient in occlusion of convenience
- Slika 14. Slika pacijenta s kraćim ekstremitetom  
 Figure 14 picture of the patient in occlusion of convenience with a false limb short
- Slika 15. Položaj vatiranih rola između lukova tijekom Meerssemanovog testa  
 Figure 15 position of rolls of cotton and wax between the dental arches of the implementation of test Meersseman
- Slika 16. Posturoskopija pacijenta u okluziji  
 Figure 16 patient posturoscopio viewed at and above the dais in stabilimetric occlusion of convenience
- Slika 17. Posturoskopija pacijenta tijekom Meerssemanovog testa  
 Figure 17 patient posturoscopio viewed at and above the platform stabilimetric during the test Meersserman
- Slika 18. Baropodometrijski put pacijenta tijekom Meerssemanovog testa  
 Figure 18 baropodometric path with the patient during the test Meersserman
- Slika 19. Nestanak skraćenog ekstremiteta nakon kratkog Meerssemanovog testa  
 Figure 19 cancellation of the false image of the limb during short test Meersserman
- Slika 20. Udlaga za repozicioniranje donje čeljusti  
 Figure 20 mandibular repositioning occlusal splint
- Slika 21. Udlaga za repozicioniranje u donjoj čeljusti  
 Figure 21 repositioning occlusal splint mandibular dental arch quote bottom of the patient

**Abstract**

This article presents a protocol for differential diagnosis of painful syndromes related to dental sources and those attributable to other medical fields, that is used at the Department of Dentistry of the Scientific Institute San Raffaele in Milan. It emphasizes the need for correct differential diagnosis prior to decide on the appropriate etiologically based treatment.

**Received:** August 26, 2010

**Accepted:** December 1, 2010

**Address for correspondence**

Professor Tullio Toti  
Via Fratelli 14  
37100 Verona, Italy  
tel. +390 4556-5265  
tulliototi@gmail.com

**Key words**

Malocclusion; Neck Pain; Hyoid Bone; Cervical Vertebrae; Swallowing; Walking

**References**

1. Toti T. Compendio di Semeiotica Occluso Posturale. Bologna: Edizioni Martina; 2007.
2. Broggi R. Approccio clinico e terapeutico delle disfunzioni cranio cervico facciali di interesse odontoiatrico. In: Atti congresso nazionale "Patologie di confine di oculistica, odontoiatria, otorinolaringoiatra e neurologia". Acqui Terme; 2004.
3. Chapman RJ, Maness WL, Osorio J. Occlusal contact variation with changes in head position. *Int J Prosthodont.* 1991 Jul-Aug;4(4):377-81.
4. Esposito GM. Le cause discendenti di disequilibrio posturale. *Seminari AIKA*; 1992.
5. Guidetti G, Barbieri L, Monzani D, Monzani A, Galetti G. Computerized stabilometry: a complete study in the examination of patients with vertigo. *Acta Otorhinolaryngol Ital.* 1986 Sep-Oct;6(5):487-504.
6. Lentini S. Ortodonzia e postura. Bologna: Edizioni Martina; 2003.
7. McNeill C. Science and practice of occlusion. Chicago: Quintessence Publishing Co, Inc.; 1997.
8. Rocabado M. Biomechanical relationship of the cranial, cervical, and hyoid regions. *J Craniomandibular Pract.* 1983 Jun-Aug;1(3):61-6.
9. Toti T. Approccio diagnostico alle disfunzioni cervico facciali di interesse odontoiatrico. In: Atti congresso nazionale "Patologie di confine di oculistica, odontoiatria, otorinolaringoiatra e neurologia". Acqui Terme; 2004.
10. Walther DS. Kinesiologia Applicata. Milano: Omnia Arti Grafiche; 1993.
11. Guaglio G. Ortodonzia dinamica e ripristino delle funzioni. Perugia: Euroedizioni s.r.l.; 2003.
12. McNeill C. L'Occlusione: basi scientifiche e pratica clinica. *Scienza e Tecnica dentistica.* Milano: Edizioni Internazionali s.r.l.; 1999.
13. Esposito GM. Kinesiologia odontoiatrica: il problema della dimensione verticale. In: Atti del V° Congresso Nazionale A.K.E.C.M. 1988; Castelvechio Pascoli; 16-18 settembre 1988.
14. Esposito GM. Teoria del Range Propriocettivo Tridimensionale Occlusale. In: Atti del VI° Congresso Nazionale A.I.K.E.C.M. 1989; Vicenza, Italia; 6-7 ottobre 1989.
15. Esposito GM, Rossi F. Kinesiografia Posturale. In: Atti dell'Incontro di Primavera VII° Congresso Nazionale A.I.K.E.C.M. 1990; Salsomaggiore Terme, Italia; 16-17 novembre 1990.
16. Fonzi L. Anatomia funzionale e clinica dello splancnocranio. Milano: Edi. Ermes; 2000.
17. Toti T, Broggi R. Il paziente disfunzionale: quale finalizzazione. In: Atti del III° Corso Nazionale Patologie di Confine Del Distretto Cranio Cervicale; 2006.